Aus der Dermatologischen Klinik und Poliklinik
der Maximilians-Universität München
Leiter: Professor Dr. J. Mayr

Ein Beitrag zur Kenntnis der umschriebenen, nodösen, chronischen Lichenifikation

Inaugural-Dissertation

zur

Erlangung der Doktorwürde in der gesamten Medizin

verfaßt und einer

Hohen medizinischen Fakultät der Bayerischen
Ludwig-Maximilians-Universität zu München

vorgelegt von

Hermann Frank
appr. Arzt in Neuburg a. D.

München 1939
Universitäts-Buchdruckerei Dr. C. Wolf & Sohn

Aus der Dermatologischen Klinik und Poliklinik
der Maximilians-Universität München
Leiter: Professor Dr. J. Mayr

Ein Beitrag zur Kenntnis der umschriebenen, nodösen, chronischen Lichenifikation

Inaugural-Dissertation

zur

Erlangung der Doktorwürde in der gesamten Medizin

verfaßt und einer

Hohen medizinischen Fakultät der Bayerischen
Ludwig-Maximilians-Universität zu München

vorgelegt von

Hermann Frank
appr. Arzt in Neuburg a. D.

München 1939
Universitäts-Buchdruckerei Dr. C. Wolf & Sohn

Gedruckt mit Genehmigung der Medizinischen Fakultät
der Bayer. Ludwig-Maximilians-Universität zu München

Dekan:
Professor *Dr. Dabelow*

Referent:
Professor *Dr. J. Mayr*

Tag der mündlichen Prüfung:
30. März 1939

R. UNIV.
BIBLIOTHEEK
LEIDEN

Mit der von *Brocq* und *Pautrier* als hyperkeratotische Form der Neurodermitis bezeichneten Varietät, von ihnen selbst auch Lichen obtusus corné resp. Lichenifikation nodulaire circonscrite genannt, betreten wir ein besonders schwieriges und noch nicht geklärtes Gebiet, dessen Nomenklatur und klinische Reichweite von den verschiedenen Autoren ganz verschieden aufgefaßt wird. In der französischen Literatur wurde dieses Krankheitsbild auch kurzerhand Prurigo à grosses papules genannt. *Brocq* und *Lailler* sprechen von einem Lichen obtusus corneus. *Brocq* und *Pautrier* hatten, nachdem sie bereits 1908 den Lichen obtusus corné als identisch mit der Lichenifikation circonscrite nodulaire aufgefaßt hatten, auf dem dermatologischen Kongreß in Budapest 1909 über 5 Fälle dieser Dermatose berichtet und den Standpunkt vertreten, daß dieses Krankheitsbild aus der Lichen planus-Gruppe herauszunehmen und den umschriebenen Pruritus mit Lichenifikation einzureihen sei. In der englischen und amerikanischen Literatur wurden diese Fälle vielfach nach dem Vorschlag von *Hyde* (1909 Chikago) als Prurigo nodularis veröffentlicht, nachdem bereits 1882 *Hardoway* den ersten einschlägigen Fall unter dem Titel: „a case of multiple tumors of the scin acc. by intens pruritus", beschrieben hatte. In der deutschen Literatur finden wir dann dieses Krankheitsbild als Urticaria perstans chronica bezw. verrucosa *(Kaposi, Pick, Kreibich, Fabry)*. Es ist zu betonen, daß ein Teil der unter diesem Titel beschriebenen Krankheitsfälle *(F. Pick, Kreibich, Baum, Schmidt, Hielemann)* mit unserem Krankheitsbilde nicht identisch sind, sondern der sehr seltenen Urticaria chronica zugerechnet werden müssen *(Wolters)*. *Unna* bezeichnete unser Krankheitsbild als Ekzema verrucocallosum nodulare. In der jüngeren Zeit wurde dieses Krankheitsbild von *Moncorps* (1927) und *Bohnstedt* (1932) als Keratosis verrucosa Weidenfeld beschrieben. Diese beiden unter diesem Titel beschriebenen Fälle sind identisch mit unserem Krankheitsbild, jedoch dürfte die Keratosis verrucosa Weidenfeld im allgemeinen zu Unrecht mit unserem Krankheitsbild identifiziert worden sein. Vielmehr glauben wir, daß es sich um zwei differente Krankheitsbilder handelt und daß die Keratosis verrucosa Weidenfeld den Hyper- bezw. Dyskeratosen zugerechnet werden muß *(Knierer)*. Es ist also zu betonen, daß Lichen obtusus corneus, Lichenifikation nodulaire circonscrite, Prurigo nodularis, Urticaria perstans verrucosa, Lichen ificatio gigantea *(Kreibich)*, Lichen obtusus das gleiche Krankheitsbild bezeichnen, dessen klinische und histologische Charakteristika wir im folgenden aufzeichnen.

Das klinische Bild der chronischen nodösen Lichenifikation ist gekennzeichnet durch große, halbkugelige, abgerundete, scharf begrenzte

Knötchen von Erbsen- bis Kirschkerngröße. Diese Effloreszenzen sind wahllos verstreut, haben einen mittleren Durchmesser von 5—15 mm, sind nicht an die Hautfelderung gebunden und zeigen niemals Konfluenz. Sie sind immer durch scheinbar gesunde Haut voneinander getrennt. Ihre Oberfläche ist rauh, teilweise sind sie bedeckt mit trockenen, sehr festhaftenden Schüppchen, die ihnen ein horniges Aussehen verleihen und teilweise mit blutigen Krüstchen, die durch das Kratzen hervorgerufen werden. Die Zahl der Knötchen ist sehr verschieden.

Das subjektive Phänomen, das unser Krankheitsbild auszeichnet, ist ein überaus heftiger Juckreiz, der nicht kontinuierlich zu sein braucht, sondern auch in sogenannten Juckkrisen auftreten kann.

Lokalisiert sind die Knötchen vorwiegend an den Extremitäten und zwar öfters an den oberen. Jedoch finden sich die Knötchen auch am Stamm und im Gesicht.

Befallen wird in überwiegender Zahl das weibliche Geschlecht und zwar nach dem 30. Lebensjahre.

Die Entwicklung der Knötchen ist überaus langsam. Die Effloreszenzen können jahrelang bestehen. *Pautrier* beobachtete einen Fall, bei dem die Knötchen 23 Jahre bestanden.

Im Gegensatz hierzu stehen die Knötchen bei der Keratosis verrucosa Weidenfeld mehr in symmetrischer Anordnung in Reihen und Gruppen und fast ausschließlich an den unteren Extremitäten.

Das histologische Bild zeigt in der Epidermis, daß die überall verdickte Hornschicht an einzelnen Stellen vollständige, blättrige Auflagerungen bildet, an anderen wiederum parakeratotische Schilder. Die Keratohyalinschicht ist teilweise stark gewuchert, das Rete desgleichen. Es läßt Papillen und Retezapfen erkennen, die bald dünn, bald breit und massig sind. Im Papillarkörper und der oberen Cutis sieht man nur eine leichte zelluläre Infiltration. Das Bindegewebe befindet sich im Zustande fibrillärer Sklerose. Die feine Struktur der Papillen ist geschwunden. Die mittlere und untere Cutis bis zu den Knäuldrüsen zeigen ebenfalls das Bild der Sklerosierung in noch höherem Maße mit dicken, festen Bindegewebsbündeln. Verstreut findet man in diesem verdickten Bindegewebe Inseln mit zarterer fibrillärer Struktur und in deren Maschen eine ziemlich dichte, kleinzellige Infiltration mit fixen Bindegewebszellen und Lymphozyten. *Gans* hat neben diesen Zellen auch Plasmazellen und Mastzellen festgestellt. *Kreibich* beobachtete eosinophile Leukozyten. Das bemerkenswerteste Symptom ist also neben der Hyperkeratose und Akanthose der Epidermis eine mit entzündlichen Erscheinungen verbundene „Sklerose“ der Cutis, die ihren Höhepunkt in den mittleren und tiefen Schichten des Coriums hat.

In einer großen Arbeit (1934) unter dem Titel „Le névrome de la Lichenifikation circonscrite nodulaire chronique“ stellte *Pautrier* das gesamte klinische und histologische Bild unseres Krankheitsbegriffes zusammen. Er betonte einleitend nochmals seinen Standpunkt gegenüber dem Lichen ruber planus und sagt dann, daß niemals in einem wirklichen Fall von umschriebener nodöser chronischer Lichenifikation ein Element des Lichen planus gefunden worden sei und daß vom klinischen Bilde aus alles dem Lichen ruber planus von unserem Krankheitsbilde trenne. Daß im Gegenteil alle Symptome es dem klinischen Bilde der Lichenifikation nähere, woher er auch die Bezeichnung genommen habe. *Pautrier* setzt sich dann differential-diagnostisch mit der Prurigo und Urticaria auseinander. Er polemisiert gegen die irreführende Nomenklatur; insbesonders wendet er sich gegen die in der Namensgebung (Prurigo nodularis und Urticaria verrucosa perstans) präjudizierte Zuordnung zur Prurigo-, bezw. Urticaria-Gruppe. Er führt dann in seiner Arbeit weiter aus daß unser Krankheitsbild zu der Gruppe der Lichenifikation zu rechnen sei, da es den gleichen Gesetzen wie diese folge. Es sei der Juckreiz, der die histologischen Veränderungen bedinge und der nach und nach die Hauterscheinungen im Gefolge habe.

Aufmerksam gemacht durch die strenge Lokalisation des Juckreizes an den Knötchen untersuchte *Pautrier* nochmals die histologischen Präparate und fand schon bei der Hämatoxylin-Eosinfärbung zahlreiche kleine Nervenfasern. Die Massenfärbung, die *Pautrier* dann bei seinen Präparaten ausführte, ergab eine massenhafte Anhäufung von Nervenelementen. Das histologische Bild der Cutis ist nach *Pautrier* durch 3 Elemente gekennzeichnet:

1. Das Rundzelleninfiltrat, das diffus oder umschrieben sein kann.
2. Die Gefäßveränderungen: Die Gefäße sind sehr zahlreich, gewunden, dilatiert und zeigen sehr häufig eine endotheliale Zellinfiltration.
3. Eine gewaltige Hyperplasie von markhaltigen Nervenfasern, für die man, um sie bezeichnen zu können, den Ausdruck Neurom gebrauchen müsse.

Pautrier untersuchte darauf hin die normale Lichenifikation sowie, die verruköse- und Riesenform, ohne jedoch diese gewaltige Hyperplasie der Nerven finden zu können.

Bei der Durchsicht der Literatur dieser strittigen Krankheitsgruppe ist es nicht immer möglich gewesen, eine absolut sichere Entscheidung zu treffen, ob nun dieser oder jener Fall zur Urticaria, Prurigo oder Lichengruppe zu rechnen ist, da die Symptomatologie der mitgeteilten Fälle eine Differentialdiagnose nicht immer ermöglicht.

Autor, Jahr	Geschlecht, Alter	Dauer der Dermatose	Lokalisation und Typ der Lichenifikation	Verlauf	Endokrine Störungen. Vegetative Stigmata	Histologie
Hardoway 1882	weibl. 51 J.	22 J.	Stamm u. Extremitäten. Sek. Lichenifikat.	Therapie resistent	—	—
Fabrey 1896	weibl. 40 J.	6 J.	Stamm u. Extr. Sek. Lich.	„	—	Hyperkeratose, Infiltration in der Cutis
Kreibich 1898	weibl. 45 J.	4 J.	Stamm u. Extr.	„	—	Hyperkeratose, Akanthose, Rundzelleninfiltration in der Cutis
Kreibich 1898	weibl. 32 J.	12 J.	„	„	—	—
Veiel 1899	weibl. 47 J.	—	„	„	Menopause ab 36. Lebensj.	—
Pick 1900	weibl. 56 J.	—	„	„	Geschwulst im Uterus	—
Hartmann 1903	weibl. 53 J.	4 J.	Extremitäten	„	Menopause ab 27. Lebensj.	Hyperkeratose, Akanthose, Rundzelleninfiltration
Hartmann 1903	weibl. 56 J.	13 J.	Stamm u. Extr.	„	—	—
Herxheimer 1903	weibl. 39 J.	2 J.	„	„	—	angeblich typisch
Schamberg u. Hirschler 1906	weibl. 40 J.	14 J.	„	„	Menopause ab 26. Lebensj. Nephritis	„
Schamberg u. Hirschler 1906	weibl. 25 J.	—	„	„	—	„

Autor, Jahr	Geschlecht, Alter	Dauer der Dermatose	Lokalisation und Typ der Lichenifikation	Verlauf	Endokrine Störungen. Vegetative Stigmata	Histologie
White 1907	weibl. 63 J.	—	Stamm u. Extr.	Therapie resistent	—	—
Brocq 1908	weibl. 45 J.	—	Stamm. u. Extr. Sek. Lich.	„	—	—
Zeisler 1912	weibl. 41 J.	12 J.	„	„	—	—
Rasch 1912	weibl. 44 J.	8 J.	Extremitäten	„	—	Hyperkeratose, Akanthose, Rundzelleninfiltrate
Fabry 1915	weibl. 47 J.	2 J.	Extremitäten Sek. Lich.	„	—	„
Ahrens 1920	weibl. 29 J.	3 J.	Stamm u. Extr. Conjunctiven	„	Juckreiz vor den Menses unerträglich	Hyperkeratose, Akanthose, Infiltrate in der Cutis
Meyer 1920	weibl.	3 J.	„	„	—	hypertrophische Gefäße, zahlreiche Nervenfasern in tiefen, gutbegrenzten Infiltraten
Bueler 1921	weibl. 46 J.	—	—	„	—	—
Pautrier 1922	weibl. 45 J.	25 J.	gesamte Körper	„	—	Hyperkeratose, Akanthose, Bindegewebssklerosierung, Infiltrate von Lymphozyten in der Cutis
Payenneville	weibl. 43 J.	—	Stamm u. Extr.	„	im Anschluß an Gravidität	—

Autor, Jahr	Geschlecht, Alter	Dauer der Dermatose	Lokalisation und Typ der Lichenifikation	Verlauf	Endokrine Störungen. Vegetative Stigmata	Histologie
Payenneville	weibl. 18 J.	—	Stamm u. Extr.	Therapie resistent	mit Beginn des Puerperiums (Mutter und Tochter)	—
Weidemann 1922	weibl. 48 J.	13 J.	Stamm u. Extr. Conjuctiven	„	—	Infiltrationsherde (Lymph.)
Williams 1923	weibl.	10 J.	„	„	—	—
Fasal 1924	weibl. 40 J.	20 J.	Extremitäten	„	—	—
Sweitzer 1925	weibl. 32 J.	8 J.	Gesicht und Extremitäten	„	—	—
Hasselmann 1926	weibl. 58 J.	—	„	„	—	Hyperkeratose, Akanthose, perivaskuläre Infiltrate (Rundzellen und Bindegewebszellen)
Lomholt 1926	—	—	—	Behandlung mit Radiumemanation, guten Erfolg	—	—
Pick W. 1926	weibl. 58 J.	25 J.	Extremitäten	Therapie resistent	seit Jahren hartnäckigste Obstipation	Hyperkeratose, Akanthose, Rundzelleninfiltrat in dsr Cutis
Abramowitz weibl. 1926	weibl. 60 J.	—	Extremitäten Sek. Licht.	„	—	—
Pakhurst 1927	weibl. 27 J.	10 J.	Stamm u. Extr.	„	—	—

Autor, Jahr	Geschlecht, Alter	Dauer der Dermatose	Lokalisation und Typ der Lichenifikation	Verlauf	Endokrine Störungen. Vegetative Stigmata	Histologie
Lapowski 1927	weibl. 37 J.	15 J.	Extremitäten	Therapie resistent	starker Dermographismus	—
Moncorps 1927	weibl. 28 J.	4 J.	„	„	„	Hyperkeratose, Akanthose, Rundzelleninfiltrate in der Cutis vereinzelt. Mastzellen und Eosino
Strandberg 1927	weibl. 42 J.	20 J.	Stamm u. Extr.	„	—	Hyperkeratose, Akanthose, Rundzelleninfiltrate
Ketron 1927	weibl. 49 J.	6 J.	Gesicht u. Extr.	„	—	„
Dowling 1927	—	—	—	nach längerem Tragen einer Pflasterdecke wesentliche Besserung	—	—
Vohwinkel 1928	weibl. 38 J.	9 J.	gesamte Körper Conjunctiven	Therapie resistent	Auftreten im Wochenbett	Parakeratose, Akanthose, Rundzelleninfiltrate
Vohwinkel 1928	weibl. 49 J.	5 J.	Extremitäten	„	bei Sonneneinwirkung wesentliche Verschlechterung des Juckreizes	—
Jersild 1928	männl.	2—3 J.	—	Quarzlichtbestrahlung, wesentliche Besserung	12 pro $^0/_{00}$ Alb.	—

Autor, Jahr	Geschlecht, Alter	Dauer der Dermatose	Lokalisation und Typ der Lichenifikation	Verlauf	Endokrine Störungen. Vegetative Stigmata	Histologie
Philipps 1928	weibl. 36 J.	10 J.	Extremitäten	Therapie resistent	—	—
Ullmann 1928	weibl. 41 J.	3 J.	„	„	—	tiefe Runzelinfiltrate längs der Gefäße Plasmazellen
Strandberg 1928	weibl. 52 J.	6 J.	„	„	—	—
Cole u. Driver 1928	weibl.	—	—	—	Basedow. Nach Operation wesentl. Besserung	—
Zinser 1929	männl. 66 J.	1 J.	Stamm u. Extr.	Therapie resistent	—	—
Traub 1930	männl. 53 J.	3 J.	Extremitäten	„	—	Parakeratose, Infiltration im Corium. Gefäße dilatiert. Endothelzellen und Lymphozyten
Orms 1930	weibl. 44 J.	4 J.	„	„	mit Eintritt der Menopause	Rundzelleninfiltrate um dilatierte Gefäße
Rosen 1929	Negerin 23 J.	9 Mon.	„	„	—	—
Karnberg 1932	weibl. 47 J.	19 J.	Extrem. u. Gesicht	„	—	Hyperkeratose, Lymphozyten-Infiltration
Lapowski 1931	weibl. 43 J.	3 1/2 J.	Extremitäten	„	—	—
Wile 1931	weibl. 49 J.	16 J.	Extr. u. Stamm	„	—	—

Autor, Jahr	Geschlecht, Alter	Dauer der Dermatose	Lokalisation und Typ der Lichenifikation	Verlauf	Endokrine Störungen. Vegetative Stigmata	Histologie
Gelbjung-Hansen	weibl, 39 J.	—	angeblich typ.	nach Bestr. mit Thorium X guten Erfolg	—	—
Bohnstedt 1932	weibl. 47 J.	5 J.	Extremitäten	Therapie resistent	—	mäßige Hyperkeratose, Akanthose, perivaskuläre Infiltrate der Cutis aus Lymphozyten
Besselmann 1922	weibl. 30 J.	—	Stamm u. Extr.	„	—	Hyperkeratose, Akanthose, Rundzelleninfiltrate
Jakubson 1931	—	—	—	guten Heilerfolg mit radikularer Röntgen-Bestrahlg.	—	Bläschenbildung zwischen Epidermis und Cutis
Schulmann 1931	weibl. 53 J.	—	—	guten Erfolg m. ultravioletten Strahlen	—	—
Chargin 1931		8 J.	Extremitäten	—		Hyperkeratose, perivaskuläre Fibrose, Infiltrate im Corium
Finsen 1932	weibl. 38 J.	7 J.	—	—	—	—
Milan 1932	weibl. 42 J.	—	Stamm u. Extr. Sek. Lich.	resistent	Lues	—
Corson 1933	Negerin 19 J.	5 J.	Stamm u. Extr.	—	—	—

Autor, Jahr	Geschlecht, Alter	Dauer der Dermatose	Lokalisation und Typ der Lichenifikation	Verlauf	Endokrine Störungen. Vegetative Stigmata	Histologie
Berkowski 1936	Negerin 23 J.	8 J.	Stamm u. Extr.	resistent	—	Hyperkerathose, Akanthose, perivaskuläre Rundzelleninfiltrate. Eos.
Pardo 1933	Mexikanerin 40 J.	20 J.	—	„	—	—
Stockes 1933	weibl. 71 J.	15 J.	Extremitäten	langsame Rückbildung	—	—
	Negerin 54 J.	30 J.	—	—	Blutzucker erhöht	Hyperkeratose, Akanthose, Hyaline Degeneration des Kollagens. Zellinfiltrate um die Gefäße
Hansen 1933	weibl. 34 J.	7 J.	Extremitäten Sek. Lich.	—	—	—
Nägeli 1933	männl. 65 J.	—	—	—	—	—
Potrzobowski 1933	weibl. 46 J.	10 J.	Stamm u. Extr.	resistent	11 % Eos.	—
Gogowski 1934	männl. 60 J.	14 J.	Extremitäten u. Skrotum. Lich.	„	—	—
Bonnevie 1935	weibl.	—	—	„	—	neuromähnliches Bild
Jalowy 1935	weibl. 54 J.	12 J.	Extremitäten	„	—	zahlreiche markhaltige Nervenfasern
Krumeich 1935	weibl. 45 J.	3 J.	„	„	Bronchialasthma	angeblich typisch

Autor, Jahr	Geschlecht, Alter	Dauer der Dermatose	Lokalisation und Typ der Lichenifikation	Verlauf	Endokrine Störungen. Vegetative Stigmata	Histologie
Liebner 1936	weibl. 34 J.	18 J.	Extremitäten	resistent	—	zahlreiche markhaltige Nervenfasern
Ortzynski 1936	weibl. 43 J.	20 J.	„	„	verstärkt. Juckreiz während der Menses	Parakeratose und Akanthose, Rundzelleninfiltrate
Kwiastowski 1937	männl. 28 J.	2 J.	Extr. u. Skrotum	„	—	—
Gertler 1938	männl. 57 J.	20 J.	Extr. u. Stamm	„	—	—
Streitmann 1938	männl. 31 J.	1 1/2 J.	Extremitäten	„	—	Hyperkeratose, Rundzelleninfiltrate
Schönfeld 1938	weibl. 36 J.	6 J.	Stamm u. Extr.	„	Auftreten im 7. Schwangerschaftsmonat	—
Feldmann 1938	weibl. 60 J.	15 J.	Extremitäten	—	—	—
Schaffer 1938	Negerin 22 J.	2 J.	„	resistent	—	—
Venkei-Wlassis 1938	männl. 48 J.	2 Mon.	Stamm u. Extr.	„	—	Rundzelleninfiltrate in der Cutis
eigener Fall 1	männl. 33 J.	3/4 J.	Skrotum	„	—	Hyperkeratose, Akanthose, endotheliale Gefäßinfiltration, zahlreiche Nervenfasern
Fall 2	weibl. 37 J.	1 1/2 J.	Stamm u. Extr.	„	6 Monate nach Partus	Hyperkeratose, Lymphozyteninfiltration, massenhafte Anhäufung von Nervenfasern

Die Durchsicht der Literatur ergibt eine ungefähre Zahl von 80 Fällen, die der chronisch-nodösen, umschriebenen Lichenifikation zugerechnet werden können. Jedoch ist die Symptomatologie der mitgeteilten Fälle teilweise zu lückenhaft, um eine absolut sichere Entscheidung darüber zu treffen. Was das Vorkommen betrifft, so ergibt die Literatur, daß überwiegend nur Erwachsene nach dem 30. Lebensjahr und hier wieder Frauen befallen werden. Von den mitgeteilten Fällen sind nur 8 unter 30 Jahren. Von den in der Literatur mitgeteilten männlichen Fällen glauben wir, daß sie doch zu unserem Krankheitsbegriff zu rechnen sind und daß also die umschriebene, nodöse, chronische Lichenifikation auch bei Männern vorkommt.

Zwei an der Münchener Klinik beobachtete Fälle ergeben folgendes Bild:

Fall 1: A. K., 33 Jahre alt, kaufm. Angestellter, ledig.

Anamnese: Die Familienanamnese ergibt keinen Anhalt für eine neuropathische oder sonstige Belastung unseres Patienten. Die eigene Vorgeschichte ergibt eine geringe Nervosität von Jugend an, 1931 Bronchialasthma, 1934 Gonnorrhoe. Im November 1934 traten bei unserem Patienten zum erstenmal die Hauterscheinungen am Skrotum auf, nachdem schon einige Wochen vorher ein sehr heftiger Juckreiz bestanden hatte. Der gesamte übrige Körper blieb frei. Es bildeten sich in der Skrotalhaut kleine Knötchen, die langsam größer wurden und teilweise Kirschkerngröße erreichten. Die Haut darüber und in der Umgebung zeigte keinerlei Veränderung. Der Farbton der Knötchen war teils weißlich, teils rötlich braun. Andere Erscheinungen an der Haut traten nicht auf.

Jeglicher Abusus wird verneint.

Allgemeinbefund: Der 33jährige Patient befindet sich in gutem Ernährungs- und Kräftezustand. Die sichtbaren Schleimhäute sind gut durchblutet. Die interne und neurologische Untersuchung ergab außer etwas lebhaften P.-S.-Reflexen keinen krankhaften Befund. Das Blutbild zeigte normale Werte. Der Harn ist frei von pathologischen Bestandteilen. Die Wassermann-Reaktion war am 14. 12. 34 negativ, ebenso sämtliche Nebenreaktionen. Am 14. 1. 35 wurde nochmals eine Wassermann-Reaktion vorgenommen, die ebenfalls negative Werte ergab.

Dermatologischer Befund: Mäßiger Dermographismus. Die Erscheinungen der Haut finden wir bei unserem Patienten ausschließlich am Skrotum lokalisiert. Die Effloreszenzen sind derbe, rundliche, scharf begrenzte Knötchen bis Kirschkerngröße, die deutlich das Hautniveau überragen und nicht an die Hautfelderung gebunden sind.

Sie liegen in der Haut, lassen sich gut verschieben und zeigen an keiner Stelle Konfluenz. Die Knötchen haben eine rauhe, warzenartige Oberfläche, die jüngeren, bei denen es noch nicht zur Hyperkeratose gekommen ist, sind zentral leicht eingedellt und weisen in den Grübchen eine punktförmige Blutung auf.

Das hervorstechendste subjektive Zeichen war bei unserem Patienten ein in Intervallen auftretender Juckreiz, die teilweise 1 bis 2 Stunden anhielten, oft sich aber über einige Tage erstreckten.

Verlauf: Während einer 6 monatigen Beobachtungszeit konnten wir feststellen, daß der Farbton der Knötchen häufig wechselte und zwar von einem weißlichen in einen schmutzigbräunlichen Ton. Ebenso konnten wir bemerken, daß die Größe der Effloreszenzen nicht konstant blieb und daß teilweise eine vollständige Involution eintrat. Diese Veränderung der Knötchen trat mit einer Veränderung der Intensität des Juckreizes ein. Lokalisiert blieb die Erkrankung in unserem Falle nur am Skrotum.

Jegliche Behandlungsmethode konnte das Leiden therapeutisch nicht beeinflussen.

Leider entzog sich der Patient im Juli 1935 unserer Beobachtung.

Histologischer Befund: Ein Knötchen am Skrotum wurde zu histologischen Zwecken exzidiert. Es zeigte sich ungefähr 3 Monate später nach vorangehendem Juckreiz auf der Narbe ein neues Knötchen, das jedoch nach 2 Monaten wieder involuierte.

An der Epidermis ist eine unregelmäßige Verdickung des Epithels mit starker Hyperkeratose und stellenweiser Akanthose sichtbar. Das Stratum spinosum erscheint verbreitert, das Stratum granulosum ist insbesonders an den Stellen der stärker ausgeprägten Akanthose verdickt. Subepithelial finden sich im Bindegewebe markhaltige Nervenfasern, die zu knäuelartigen Gebilden angeordnet sind. Sie sind in allen Schnittrichtungen getroffen. In dem Bindegewebe ist eine nur gering ausgeprägte, diffuse Infiltration wahrnehmbar. Die Blutgefäße sind an Zahl nicht vermehrt, jedoch sind die Gefäße etwas dilatiert und sind mit Zellinfiltraten aus Lymphozyten und Histiozyten umscheidet.

Fall 2: M. F., verheiratete Zugeherin, 37 Jahre alt.

Anamnese: Die Familienvorgeschichte ist ohne Belang. Die eigene Anamnese ergibt mit 14 Jahren Menarche, immer regelmäßig, nicht besonders stark. 5 Kinder im Alter von 1 bis 16 Jahren sind gesund. Die jetzige Erkrankung begann vor einem Jahr, 6 Monate nach der letzten Entbindung und zwar mit starkem Jucken am ganzen Körper. Die Patientin stand ungefähr 2 Monate in ärztlicher Be-

handlung (Salben) und anschließend noch 3 Monate bei einem Facharzt, der wieder Salben und Pillen (Arsen?) in steigender Konzentration verordnet habe. Hierauf sei leichte Besserung eingetreten. Dann trat die Patientin in Behandlung einer „wundertätigen Schwester" ein; der Erfolg sei jedoch ausgeblieben. Anschließend ging die Frau wieder zu einem Arzt, der sie unserer Klinik überwies.

Allgemeinbefund: Mittelgroße Patientin in gutem Ernährungszustand. Kopf normal geformt, keine Nervendruckpunkte. Pupillen normal, reagieren prompt. Rachenorgane ohne Befund. Zähne sehr defekt. Hals: Mittelstarke Struma, keine vergrößerten Lymphdrüsen. Brustkorb symmetrisch, normale Atembewegungen. Lungengrenzen normal. Ueberall reines Bläschenatmen. Herz nicht vergrößert, Töne rein und laut. Abdomen weich, leicht eindruckbar. Extremitäten ohne Befund. Nervensystem ohne Befund. Die Wassermann-Reaktion war negativ. Das Blutbild ergab folgende Worte: Leuko: 7900; Eos. 8%; Stab. 1%; Segment. 31%; Lymph. 59%; Mono. 1%. Die Grundumsatzbestimmung ergibt eine Erhöhung um 29,1%.

Dermatologischer Befund: An der Haut des Oberbauches, der Brüste, der Beuge- und Streckseite der Extremitäten ist ein sich aus erbsengroßen, derben, runden scharf begrenzten, disseminierten Knötchen zusammensetzendes Exanthem wahrnehmbar. Die Farbe der Effloreszenzen ist rötlich-braun. Teilweise sind die Knötchen mit festhaftenden, trockenen Schüppchen bedeckt.

Subjektiv empfand die Patientin einen teilweise sehr heftigen Juckreiz, der immer streng an die Knötchen lokalisiert blieb.

Verlauf: Leider war es nicht möglich die Patientin länger zu beobachten, da sie bereits nach einigen Tagen aus der stationären Behandlung auf eigenen Wunsch entlassen wurde.

Jegliche Therapie war erfolglos.

Histologischer Befund: Die Epidermis zeigt eine geringe Ungleichheit der Papillen und eine mittelstark ausgeprägte Hyperkeratose. Akanthose ist nicht sichtbar. Die Anhangsgebilde der Haut (Haare, Drüsen) scheinen weitgehend verdrängt zu sein. Im Bereich der mittleren Cutis finden sich zahlreiche knötchenförmige Wucherungen, die in ihrer Größe etwa einem Tuberkel entsprechen. Ihr feinerer Aufbau ist jedoch davon völlig verschieden. Es handelt sich in unserem Falle um Wucherungen, reticulärer Zellen, in denen sich Lymphozyten und fixe Bindegewebszellen nachweisen lassen. Der Gefäßreichtum ist nicht erheblich. Nur hier und da sieht man kleinste Gefäße.

Auffallend dagegen sind die oft mehrfach in einem Knötchen angetroffenen Nervenbündel, kleine Stränge, die aus 6 bis 20 einzelnen Nervenfasern bestehen. Sie sind in allen Schnittrichtungen getroffen. Diese kleinen Nervenfasern sind schon mit der HE-Färbung zu erkennen, sehr gut darstellbar sind sie jedoch mit der Masson-Färbung.

Die beiden von uns beschriebenen Fälle zeigen klinisch bei der ersten Betrachtung einen wesentlichen Unterschied. Und zwar in der Lokalisation der Knötchen. Bei Fall 1 — männlicher Patient — sind die Effloreszenzen nur am Skrotum lokalisiert, während sie bei Fall 2 — weiblicher Patient — an Extremitäten und am Stamm lokalisiert sind.

In der Literatur konnten wir jedoch ebenfalls eine Lokalisation der Knötchen am Skrotum finden *(Gogowski* und *Kwiatowski)*. Gemeinsam sind bei beiden Fällen die subjektiven Beschwerden, die sich in dem streng an den Knötchen lokalisierten sehr intensiven Juckreiz äußern. Bei Fall 1 konnten wir, während der Beobachtungszeit feststellen, daß die Knötchen sich teilweise zurückbildeten und daß auf der Narbe des excidierten Knötchens sich ein neues Knötchen entwickelte. Leider konnten wir diese Befunde bei Fall 2 nicht bestätigen, da sich die Patientin unserer Beobachtung entzog. Therapeutisch waren beide Fälle nicht zu beeinflussen.

Im histologischen Bilde ist nur eine gradmäßige Verschiedenheit vorhanden. Die Epidermisveränderung des ersten Falles sind stärker als die des zweiten. Bei dem ersten Fall vermissen wir nur eine stärkere, umschriebene Infiltration der Cutis, während in beiden Fällen die Gefäßveränderungen nicht wesentlich ausgeprägt sind. In beiden Fällen konnten wir die von *Pautrier* nachgewiesenen zahlreichen Nervenfasern feststellen.

Wenn wir unsere beiden Fälle mit den Literaturdaten vergleichen, so finden wir auch hier die Atypie der Lokalisation unseres ersten Falles. Typisch sind jedoch bei beiden mitgeteilten Fällen die Effloreszenzen, ihre Resistenz gegenüber jeglicher Therapie und der intensive Juckreiz. Im ersten Falle konnten wir im Gegensatz zu *Fabry* und *Besselmann* die Befunde von *Bueler, Pick, Vohwinkel* und *Pautrier* bestätigen, wonach einzelne Knötchen vollständig involieren können unter Zurücklassung einer nur schwach pigmentierten Narbe und außerdem die Befunde von *Pautrier* und *Zurhelle* bestätigen, wonach auf der Narbe des excidierten Knötchens sich ein neues Knötchen entwickelte.

Histologisch konnten wir in beiden Fällen im wesentlichen die Befunde von *Pautrier* bestätigen.

Wir glauben, daß beide beschriebenen Fälle zu unserem Krankheitsbegriff zu rechnen sind.

Das histologische Bild wird bis jetzt von vielen Autoren als nicht typisch und polymorph angegeben. Die verschiedenen Befunde, vor allem die der Epidermis, sind darauf zurückzuführen, daß die Knötchen in den verschiedenen Stadien excidiert und untersucht werden und daß die Knötchen verschiedene Entwicklungsstadien durchmachen *(Vohwinkel)*. Die Entdeckung der „Hyperplasie collosal nerveux" durch *Pautrier*, die er auch in den Präparaten von *Carol, Zurhelle, Faber, Kerl, Stühmer, Kren, Wile, Milan, Moncorps, Bohnstedt* und *Wucherpfennig* feststellen konnte und die auch von *Hoffmann, Liebner* und *Streitmann* voll bestätigt werden konnte, würde also, da sie nach *Pautrier* in den anderen Formen der Lichenifikation nicht vorkommt, eine wesentliche Unterstützung in der Differentialdiagnose unseres Krankheitsbegriffes darstellen und dem histologischen Bilde ein hervorstechendes Merkmal geben.

Pathogenese und Ätiologie unseres Krankheitsbildes sind noch vollkommen ungeklärt. Die Tatsache, daß die Krankheit überwiegend Frauen und zwar jenseits des 30. Lebensjahres befällt und daß dabei Menstruationsstörungen beobachtet wurden, läßt an die Möglichkeit denken, daß endokrine Störungen bestehen. So weist *Vohwinkel* in seiner Arbeit darauf hin, daß bei seinen beiden mitgeteilten Fällen ein Zusammenhang mit innersekretorischen Vorgängen bestehen müsse. Von mehreren Autoren wird dazu noch eine frühzeitige Menopause mitgeteilt *(Veiel, Hartmann, Schamberg* und *Hirschler)*. Auffallend ist es jedoch, daß es nur eine verhältnismäßig kleine Zahl von Fällen ist, bei der ein Zusammenhang mit innersekretorischen Störungen angenommen werden kann. Die Durchsicht der Literatur ergab nur 11 Fälle. Sehr wahrscheinlich ist die Ansicht, daß bei der großen Seltenheit der Dermatose eine allgemeine Disposition bestehen müsse und daß toxische und autotoxische Komponenten eine auslösende Rolle spielen *(Pick)*. Bemerkenswert ist, daß *Pautrier* in seiner Arbeit 1934 diesen Fragenkomplex nicht berührt, sondern immer wieder die bedeutende Nervenhyperplasie in den Vordergrund stellt. Er muß allerdings selbst zugestehen, daß die Annahme in dieser gewaltigen Hyperplasie der Nerven die Ursache selbst zu sehen, nicht annehmbar ist.

Das Allgemeinbefinden wird trotz des eminent chronischen Verlaufes und des intensiven Juckreizes nicht wesentlich beeinflußt. *Ahrens* dagegen betont, daß in der Mehrzahl blutarme Frauen und auch solche mit Anzeichen einer beginnenden Tuberkulose befallen

Fall 1

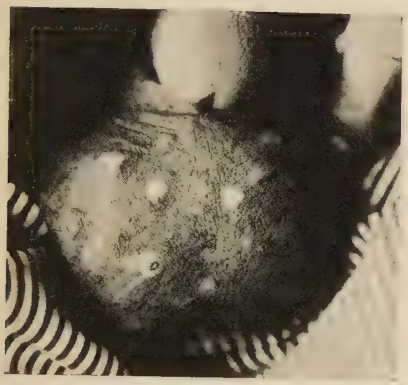

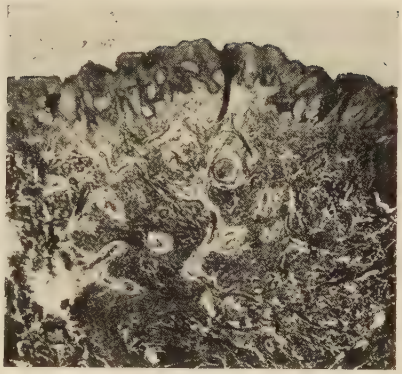

Fall 2

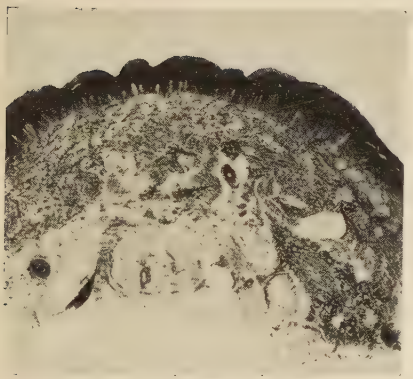

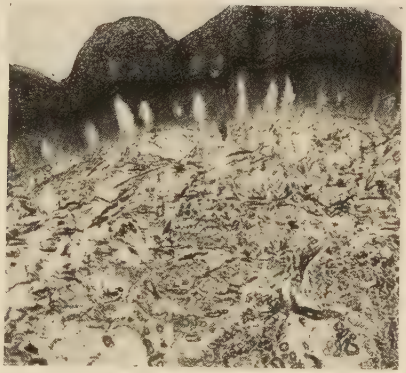

würden. Diese Feststellungen, die von anderen Autoren nicht bestätigt werden, dürften nur als disponierendes Moment Geltung haben.

Vergleicht man die einzelnen Beschreibungen und Arbeiten in der Literatur, so empfindet man eine einheitliche Namensgebung und Einreihung in eine der bestehenden Dermatosen notwendig. *Brocq* und *Pautrier* betonten schon 1908 und auch in ihren folgenden Arbeiten immer wieder die nahe Beziehung dieses eigenartigen Krankheitsbildes zu der Gruppe der anormalen Lichenifikationen; sie weisen darauf hin, daß die chronische, nodöse, circumscrite Lichenifikation den gleichen Gesetzen wie diese folgen. *Pautrier* führt dann weiter aus, daß er die Knötchen unseres Krankheitsbildes aus der gewöhnlichen Lichenifikation hervorgehen sah; weil die Entwicklung der Knötchen sich über Jahre erstreckte, müsse unser Krankheitsbild in die Gruppe der Lichenifikation eingereiht werden. Man wird bei weiteren Beobachtungen dieses seltenen Krankheitsbildes darauf achten müssen, ob wirklich außer den Knötchen im Beginn oder im Verlaufe der Krankheit sich noch Zeichen der Lichenifikation zeigen oder nicht und ob diese Lichenifikation primär oder sekundär ist und ob der intensive Juckreiz immer präerruptiv ist. Bei der Durchsicht der Literatur konnten wir bei *Hardowy, Brocq, Fabry, Payenneville, Abramowitz, Volwinkel, Milan, Jansen, Gogowski, Potrzobowsky* und *Pautrier* eine Lichenifikation teils primär, teils sekundär feststellen. Es ist jedoch zu bedenken, daß in der großen Mehrzahl der Fälle die Beobachtungszeit eine verhältnismäßig geringe ist gegenüber der langen Dauer der Erkrankung und daß also nicht in jedem Falle eine genaue bzw. endgültige Angabe über eine sekundäre Lichenifikation besteht. *Hoffmann* betont, daß die chronische, nodöse, umschriebene Lichenifikation nicht zu der Gruppe der Neurodermitis gerechnet werden dürfe, da deren Prädilektionsstellen frei seien und flächenhafte lichenifizierte Stellen entweder fehlen oder durch heftiges Kratzen vorgetäuscht würden.

Die Einordnung in die Gruppe der Urticaria ist als irreführend abzulehnen, da weder das klinische Bild noch der histologische Befund, noch der Verlauf für die Möglichkeit sprechen, dieses den urticariellen Hauterkrankungen zuzuzählen.

Wir glauben, daß die Einreihung in die Gruppe der anormalen Lichenifikationen unserem Krankheitsbilde am ehesten gerecht wird.

Es ist bis jetzt keine Behandlungsart gefunden worden, mit der sich eine Heilung des Leidens erzielen ließe. Es ist von der großen Mehrzahl der Autoren übereinstimmend die Unheilbarkeit der Erkrankung beschrieben worden. Nur *Lomholt* beschrieb guten Heil-

erfolg mit Radiumemanation in Wachsplatten, *Pakhurst* und *Rosen* mit Röntgenbestrahlung.

Zusammenfassung.

1. Es wurde an Hand der Literatur erörtert, inwieweit Lichen obtusus corneus, Lichenifikation nodulaire circonscrite Prurigo nodularis, Urticaria perstans verrucosa, Keratosis verrucosa *(Moncorps* und *Bohnstedt)*, Lichenifikatio gigantea *(Kreibich)*, Lichen obtusus identisch sind mit dem zuletzt von *L. M. Pautrier* bezeichneten Krankheitsbild der umschriebenen, nodösen, chronischen Lichenifikation.

2. Es wurde über 2 Fälle — ein männlicher und ein weiblicher Fall — von umschriebener, nodöser, chronischer Lichenifikation berichtet. In beiden Fällen konnte der von *L. M. Pautrier* erhobene histologische Befund im wesentlichen bestätigt werden.

3. Die von *L. M. Pautrier* in seiner Arbeit 1934 erhobenen Befunde müssen richtungsweisend für das Studium der Lichenifikation überhaupt sein. In der Voraussetzung, daß bei subtilen Untersuchungsmethoden sich die Befunde von *Pautrier* qualitativ bestätigen, würde eine Brücke von der Lichenifikation (Neurodermitis) zu der nodösen, umschriebenen, chronischen Lichenifikation hergestellt werden.

Ich versichere, daß ich die vorliegende Arbeit selbständig verfaßt und mich zu ihrer Anfertigung keiner anderen als der angegebenen Hilfsmittel bedient habe.

München, den 28. Februar 1939.

An dieser Stelle möchte ich Herrn Prof. *Dr. Mayr* für die Übernahme der Arbeit und Herrn Prof. *Dr. Moncorps* für die Förderung der Arbeit meinen herzlichsten Dank aussprechen.

Literaturverzeichnis.

Albramowitz: Arch. of D. and S. 13,2 ref. Zbl. 21, 598
Ahrens, E.: Dermat. Wochenschr. 71, 41
Alexander, A.: Handb. d. Haut- u. Geschlechtskrankheiten 6, 1
Bohnstedt, R. M.: Arch. f. D. und S. 165, 3
Berkowski, M.: Arch. of D. 34, 333, ref. Zbl. 55, 209
Bonnewie: Zbl. 51, 90
Brunauer. St. R.: Handb. f. d. Haut- u. Geschl. 8, 2
Besselmann, A.: Arch. f. D. und S. 166, 1
Cohle und Driver: Arch. of D. 18, 939, ref. Zbl. 31, 203
Corson, E. F.: Arch. of D. 25, 11, 38, ref. 43, 284
Chargin, L.: Arch. of D. 24, 180, ref. Zbl. 41, 62
Dowling, B. G.: Proc. of the Royal Soc of med., ref. Zbl. 27, 778
Fasal: Zbl. 14, 165
Finsen: Zbl. 41, 306
Feldmann, S.: Arch. of D. 36, 1117, ref. Zbl. 58, 534
Gelbjung-Hansen: Dän. Derm. Gesellschaft 7. 11. 31, ref. Zbl. 39, 610
Gogowski, J.: Przegl. derm. 29, 136, ref. Zbl 48, 557
Gertler: Zbl. 59, 10
Hartmann, K.: Arch. f. D. u. S. 64, 381
Hasselmann, C. M.: Dermat. Wochenschr. 83, 1723
Hoffmann: Arch. f. D. u. S. 125, 369
Jersilt: Dän. Derm. Ges. 1. 2. 1928, ref. Zbl. 27, 252
Jansen, E. M. J.: Neederl. dermat. Vereinigung, 20. 11. 32, Zbl. 46, 56
Jakubson, A. K.: Urologie Ref. 35, Zbl. 40, 496
Jalowy: Zbl. 5, 163
Kreibich, K.: Arch. f. D. und S. 48, 307
Knierer, W.: Arch. f. D. und S. 173, 168
Ketron: Arch. of D. 16, 5, Zbl. 27, 275
Karenberg: Rheinisch-Westfäl. Dermat. 16. und 17. 5. 1931, ref. Zbl. 39, 28
Krumeich: Rheinisch-Westfäl. Dermat. 19. 5. 35, Zbl. 52, 68
Kwiatowski: Lemberger Derm. Ges. 26. 11. 36, Zbl. 56, 594
Lomholt: Zbl. 20, 263 und 22, 474 — Dän. Derm. 3. 11. 26 und 7. 11. 26 —
Lapowski: Arch. of D. 21 881, Zbl. 25, 440, Arch. of D. und S. 15, 6, Zbl. 35, 369
Liebner, E.: Ungar. Derm. Ges. 8. 11. 35, Zbl. 53, 225
Moncorps, C: Zbl. 24, 739

Milan: Bull. Soc. Franc., D. 39. 1 Zbl. 41, 591
Nägeli: Schweizer Ges. f. D. und V. 15. u. 16. 10. 32, Zbl. 46, 17
Ormsby: Arch. of D. 20, 757, Zbl. 33, 459
Ortzynsky, J.: Ges. lek. cest. 1936, ref. Zbl. 56, 308
Pautrier, L. M,: Annal. de la Soc. franc. de Derm. 1922, 6 Bull. de la Soc. franc D. 1934
Philipps: Arch. of D. 19, 102, Zbl. 30, 211
Pardo, V.: Arch. of D. 26, 209, Zbl. 44, 422
Pick, W.: Arch. f. D. und S. 150, 356
Potrzobowski: Derm. Verein. Warschau 7. 11. 31, ref. Zbl. 44, 264
Pakhurst: Arch. of D. und S. 14, 5, Zbl. 22, 773
Rasch, C.: Arch. f. D. und S. 123, 765
Rosen: Arch. of D. 20, 636, Zbl. 33, 460
Sweitzer: Arch. of D. und S. 12, 37, Zbl. 19, 37
Strandberg: Derm. Ges. Stockholm 9. 5. 28, Zbl. 29, 418 und Dän. Ges. Kopenhagen 13. 4. 27, Zbl. 26, 129
Schulmann, E.: Bull. de la Soc. franc. Derm. 38, 8, Zbl. 40, 496
Stockes, J. H,: Arch. of D. 27, 152, Zbl. 44, 745
Schönfeld: Warschauer Derm. Ges. 5. 11. 36, Zbl. 57, 244
Streitmann: Österr. Derm. Ges., Wien, 14. 10. 37, Zbl. 59, 374
Shaffer, B.: Arch. of D. 37, Zbl. 60, 157
Traub, Arch. of D. 19, Zbl. 32, 796
Ullmann: Wiener Derm. Ges. 22. 11. 28, Zbl. 30, 436
Vohwinkel, K. H.: Arch. f. D. und S. 157, 505
Venkei-Wlassis: Zbl. 60, 582; Ungar. Ges. f. Derm. 9. 4. 38
Weidenfeldt, St.: Arch. f. D. und S. 63, 75 und 105, 266
Winkler, M.: Handb. der Haut- und Geschl. 6, 1
Weidemann, F. D.: Arch. of D. und S. 5, 1, Zbl. 5, 295
Williams, J.: Arch. of D. und S., 8, 1, Zbl. 11, 424
Wile, M. J.: Arch. of D. 24, ref. Zbl. 39, 641
Zinßer: Rheinisch-Westfäl. Derm.-Tag. 25./26. 5. 29, Zbl. 32, 28.

Lebenslauf.

Hermann Karl Frank wurde am 24. I. 1909 als Sohn des Kaufmanns Karl Frank und seiner Ehefrau Sophie, geb. Schoy in Hechingen in Hohenzollern geboren. Ich absolvierte dort das Reform-Realgymnasium und legte im Frühjahr 1928 die Reifeprüfung ab. Ich studierte in Bonn und München. Ärztliche Vorprüfung Frühjahr 1931 in München und ärztliches Staatsexamen vom 8. April bis 9. Juni 1934 in München. Das praktische Jahr leistete ich in München ab (Dermatologische Klinik und Poliklinik und Krankenhaus l. d. I., I. medizinische Klinik). Meine Bestallung erhielt ich ab 30. Juni 1935. Ich war dann vom 1. Juli 1935 bis 1. Januar 1937 chirurgischer Assistent in Neuburg a. D. und vom 1. Januar 1937 ab ärztlicher Vertreter.